Fisiología de los senos paranasales

P. Eloy, M.-C. Nollevaux, B. Bertrand

Los senos paranasales son cavidades aéreas excavadas en el espesor de los huesos del cráneo. Están revestidos por un epitelio de tipo respiratorio seudoestratificado cilíndrico y ciliado. Comunican con las fosas nasales a través del ostium, paso obligado del aire y punto de unión de las distintas vías de drenaje. La permeabilidad de este orificio permite mantener la fisiología de los senos. Cualquier obstrucción persistente del ostium engendrará grandes perturbaciones de las presiones parciales de oxígeno y de CO_2 en el interior de los senos. Las consecuencias serán: disminución del movimiento ciliar, ectasia de las secreciones y una proliferación bacteriana secundaria. El drenaje mucociliar es el segundo componente necesario para un buen funcionamiento de los senos. Este drenaje depende de la morfología y de la calidad del movimiento ciliar y de las propiedades reológicas del moco que lubrica y protege al epitelio subyacente. Las discinesias ciliares primitivas y secundarias y la mucoviscidosis son ejemplos típicos de alteración patológica del drenaje mucociliar.

© 2005 *Elsevier SAS. Todos los derechos reservados.*

Palabras Clave: Fisiología de los senos; Células ciliadas; Moco; Ostium

Plan

- **Introducción** 1
- **Anatomía básica** 1
- **Histología de la mucosa sinusal** 2
  - Epitelio 2
  - Corion o lámina propia 3
- **Células epiteliales ciliadas** 3
  - Aspecto normal 3
  - Alteraciones ciliares 4
- **Moco** 5
  - Moco normal 5
  - Alteraciones del moco 5
- **Drenaje mucociliar** 6
- **Ostium** 6
- **Intercambios gaseosos intrasinusales** 7
- **Mecanismos de defensa frente a las infecciones** 7
  - Mecanismos de defensa superficiales 7
  - Mecanismos tisulares de defensa 8
- **Técnicas de exploración** 8
- **Manometría sinusal** 8
- **Conclusión** 8

Introducción

Los senos paranasales son cavidades aéreas excavadas en los huesos de la parte anterior del cráneo, y rodean las fosas nasales. Están conectados con el conjunto del aparato respiratorio, y se encuentran tapizados por una mucosa de tipo respiratorio. Comunican con las fosas nasales a través de un orificio llamado ostium, que constituye el lugar de paso obligado para el aire y las secreciones. El funcionamiento normal de los senos depende de la permeabilidad del ostium principal, de la calidad de los movimientos mucociliares y de fenómenos inmunitarios locales. No se conoce la función exacta de los senos.

Anatomía básica [1]

Existen cuatro pares de senos paranasales dispuestos de forma simétrica: los senos frontales, etmoidales, maxilares y esfenoidales.

- Los *senos frontales* se encuentran en la región frontal, por encima de los arcos supraorbitarios. Ocupan una posición medial, están ausentes en el 5% de la población y son asimétricos en el otro 15%. Tienen íntimas relaciones con las meninges retroorbitarias, pues la órbita se encuentra en situación inmediatamente inferior a ellos [2]. Según la clasificación de Agrifolio, aparecen como consecuencia de la neumatización del hueso frontal a partir de la celdilla meática anterior. Las secreciones drenan al conducto «nasofrontal», que es una estructura anatómica virtual formada por la porción vertical de la apófisis unciforme, la ampolla etmoidal y la parte posterior de la celdilla del agger nasi. Hacia los 2 años de edad, los senos frontales son

aún esbozos de cavidades aéreas. Se individualizan hacia los 8 años, y alcanzan su tamaño definitivo en la edad adulta.

- Los *senos etmoidales anteriores y posteriores* se encuentran excavados en el espesor del hueso etmoides, y ocupan una posición par y media, entre la lámina perpendicular, la lámina cribosa y las dos masas laterales. Contienen 8-15 celdillas dispuestas en el plano sagital, a lo largo de la órbita. Su pared externa corresponde al hueso plano, también llamado lámina papirácea. La pared superior es el techo del etmoides. Están muy relacionados con la base del cráneo, las meninges y la fosa cerebral anterior. Las celdillas etmoidales anteriores drenan en el meato medio, a la altura de los conductos uncibulloso y retrobulloso; Las celdillas etmoidales posteriores drenan en el meato superior y en el meato supremo, cuando éste existe. Las arterias etmoidales anterior y posterior discurren por el techo del etmoides en un conducto óseo cuya pared puede presentar dehiscencias. Los senos etmoidales están presentes desde el nacimiento, y a los 12 años su tamaño es casi similar al del adulto.
- Los *senos esfenoidales* se encuentran en el espesor del hueso esfenoides. Son senos pares, a menudo asimétricos, y están separados por un tabique intersinusoidal. Son los más mediales, los más posteriores y los más profundos del macizo facial. Tienen relaciones esenciales con el nervio óptico, el seno cavernoso y el conducto carotídeo en su porción lateral, y con las meninges y la silla turca por arriba. Su neumatización comienza hacia los 3 años, y alcanzan su tamaño definitivo hacia los 18. Su orificio de entrada es de tamaño y forma variables, y se encuentra en el pliegue esfenoetmoidal, en la prolongación de la cola del cornete superior.
- Los *senos maxilares* son los más grandes, aunque pueden ser asimétricos o hipoplásicos. Ya existen en el recién nacido, pero con una capacidad muy pequeña. Aumentan de tamaño con rapidez hasta los 3 años, y de nuevo a los 7-12 años. Después, siguen creciendo ligeramente hasta la edad adulta. Ocupan una posición infraorbitaria, de forma que su pared superior corresponde al suelo de la órbita. El nervio suborbitario discurre por ella en un conducto óseo. La pared inferior tiene íntimas relaciones con las raíces dentarias, en especial con las de los dos últimos premolares y el primer molar superiores. La pared posterior corresponde a la pared anterior de la fosa pterigopalatina, en la que se encuentran la arteria maxilar interna, el ganglio esfenopalatino, ramas del nervio trigémino y del sistema nervioso autónomo. El orificio de drenaje u ostium se abre en la parte más superior de su pared interna, en el punto de convergencia de las vías de drenaje de las secreciones. En las fosas nasales, el orificio de drenaje se halla en el meato medio, en la zona más anterior y superior del conducto uncibulloso. Su permeabilidad es esencial para el buen funcionamiento del seno.

■ Histología de la mucosa sinusal [3-14]

La mucosa sinusal consta de epitelio, membrana basal y lámina propia.

Epitelio

El epitelio es de tipo respiratorio seudoestratificado cilíndrico ciliado. Consta de cuatro tipos de células, todas ellas en contacto íntimo con la membrana basal. La distinta altura de los núcleos puede dar la impresión de que se trata de un epitelio seudoestratificado (Fig. 1).

Figura 1. Corte histológico de la mucosa del seno maxilar (x 40). Epitelio seudoestratificado ciliado. Presencia de células caliciformes (Cc). Presencia de glándulas seromucosas (Glda SM) en el corion.

Los distintos tipos de células epiteliales son:

- *Células basales;* son las células de reemplazo, y se relacionan con la membrana basal por medio de receptores llamados «integrinas». Al multiplicarse, originan células hijas que pueden diferenciarse hacia los otros tres tipos celulares.
- *Células caliciformes;* conocidas también como «células mucosas». Poseen microgránulos cuyo contenido toma la coloración de PAS (ácido peryódico de Schiff). Sintetizan, almacenan y excretan mucinas, componentes fundamentales del moco. Cuando expulsan su contenido, adoptan la forma de un cáliz, y cuando se invaginan en el corion forman las glándulas tubuloacinares.
- *Células con microvellosidades*, que en su polo apical tienen 300-400 microvellosidades, verdaderas expansiones citoplásmicas digitiformes e inmóviles. Cada una mide 0,1 µm de diámetro y 2 µm de longitud. Las microvellosidades aumentan la superficie celular. Estas células son ricas en mitocondrias y retículo endoplásmico liso, y poseen una intensa actividad metabólica; participan en los intercambios transepiteliales de líquidos y en el mantenimiento y renovación de la película acuosa periciliar.
- *Células ciliadas*. Constituyen casi el 80% de la población celular total. Su análisis detallado puede hacerse con el microscopio electrónico de transmisión o de barrido (v. más adelante).
- A veces existen *otras células* en el interior del epitelio, como melanocitos en los pacientes de piel oscura, macrófagos (células de Langerhans o presentadoras de antígenos) o linfocitos.

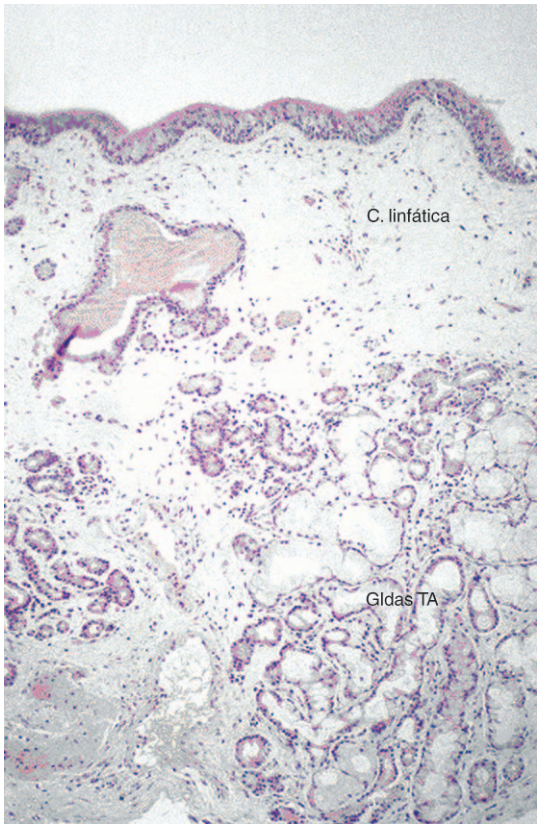

Figura 2. Corte histológico de la mucosa del seno maxilar (x 10). Presencia de una capa linfática (C. linfática) y de glándulas tubuloacinares seromucosas (Gldas TA) en el corion.

Corion o lámina propia

Contiene la matriz extracelular donde se encuentran las fibras de colágeno, los vasos, las glándulas y las células inflamatorias. Es menos espeso que en la nariz, y su red vascular está mucho menos desarrollada (Fig.. 2, 3).

Consta de tres capas:

- la *capa subepitelial* es rica en linfocitos, células plasmáticas, histiocitos y macrófagos;
- la *capa glandular* contiene glándulas seromucosas tubuloacinares rodeadas por células mioepiteliales. Proceden de la invaginación de las células caliciformes del epitelio. Participan en la producción de moco en la misma medida que las células epiteliales. Son más pequeñas y menos numerosas que en las fosas nasales, y abundan más en la proximidad del ostium de los senos. Pueden distinguirse células mucosas y células serosas. Las primeras contienen mucinas e inmunoglobulinas A (IgA). Las células serosas sintetizan glucoproteínas, proteínas antibacterianas (lactoferrina, lisozima) y antioxidantes (transferrina y antileucoproteasas);
- la *capa vascular* está formada por una red de capilares fenestrados subepiteliales unidos a las anastomosis arteriovenosas del corion profundo. Al contrario que en las fosas nasales, no existen vasos de capacitancia.

■ Células epiteliales ciliadas

Aspecto normal

- Los estudios con microscopia electrónica de las células ciliadas demuestran que cada una de ellas posee 50-200 cilios y 300-400 microvellosidades. Cada cilio mide 7-10 µm de altura y 0,3 µm de diámetro (Fig. 4).

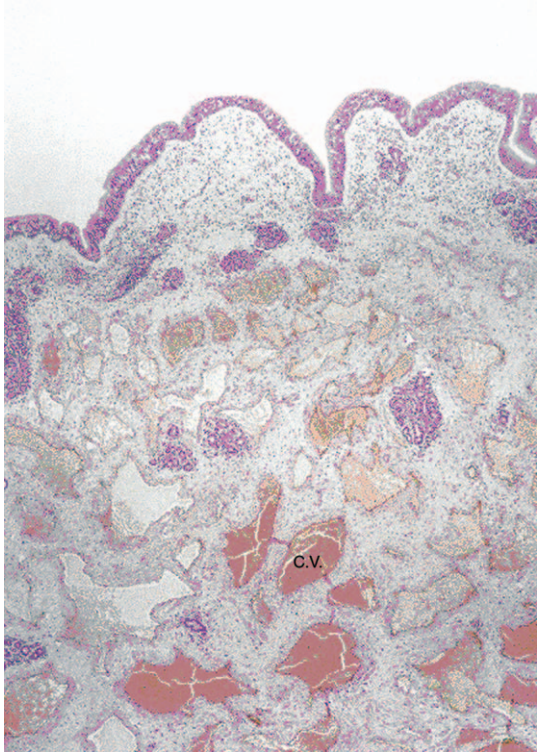

Figura 3. Corte histológico de la mucosa nasal. x 4 aumentos. Presencia de una capa vascular muy desarrollada (CV).

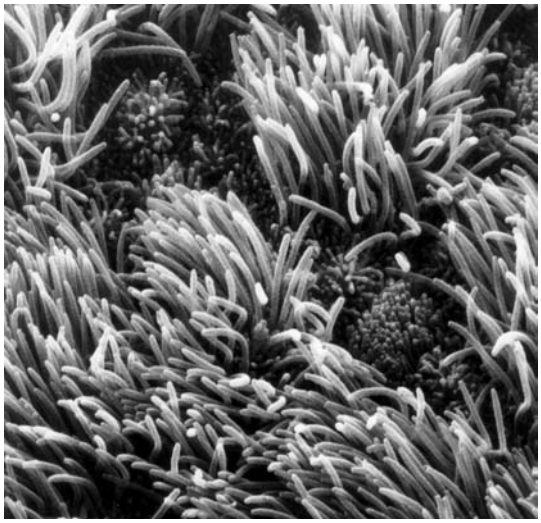

Figura 4. Microscopia electrónica de barrido. Grupos de células ciliadas y de células ricas en microvellosidades. (Imagen cedida por la señora Degen. Departamento de Histología. Facultades Universitarias de la Paix, Namur).

> **“ *Mucosa nasal***
>
> • El epitelio de los senos está formado por células ciliadas, salvo en la vecindad del ostium, donde las células caliciformes son más densas.
> • La submucosa tiene menos glándulas tubuloacinares y no posee vasos de capacitancia.

- En un corte longitudinal, el cuerpo del cilio termina en un corpúsculo basal llamado cinetosoma, situado en el polo apical de la célula (Fig. 5). En un corte

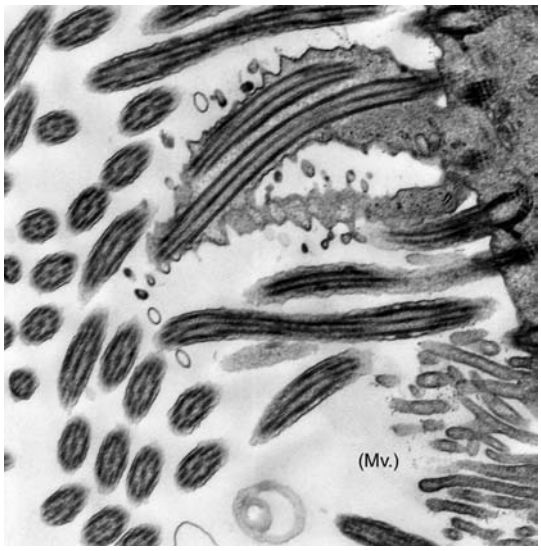

Figura 5. Microscopia electrónica de transmisión. Corte longitudinal de los cilios y de las microvellosidades (Mv).

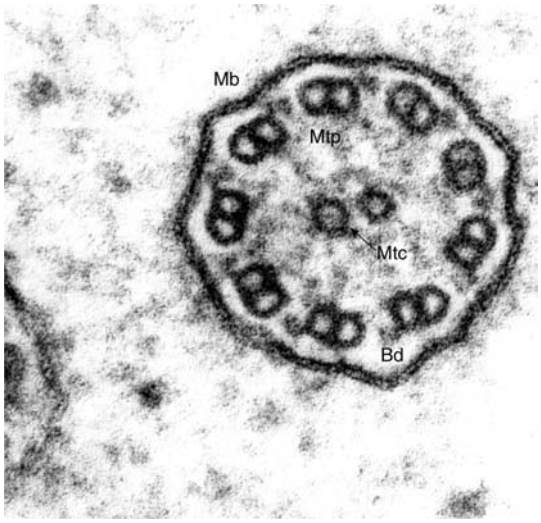

Figura 6. Corte transversal de un cilio. Mb: membrana que rodea el axonema; Mtp: microtúbulo periférico; MTC: microtúbulo central; Bd: brazo de dineína.

transversal, los cilios constan de nueve pares de microtúbulos periféricos dispuestos de manera simétrica y circular alrededor de dos microtúbulos centrales (Fig. 6), de donde procede el nombre de «9 + 2 túbulos», usado para describir el cilio normal. Clásicamente, la pared de los túbulos centrales está formada por 13 protofilamentos rodeados por la vaina central. Los microtúbulos periféricos se designan con las letras A y B. Los microtúbulos A son los que llevan los brazos de dineína que se dirigen desde cada microtúbulo A al microtúbulo B vecino. La pared del microtúbulo A contiene 13 protofilamentos, mientras que la del microtúbulo B sólo posee 10.

- Los brazos de dineína se dividen en internos y externos. El brazo externo es más visible y tiene forma de «palo de hockey». A partir de este brazo de dineína se libera la energía necesaria para el movimiento ciliar.
- Muy cerca de la base del brazo interno de dineína se encuentra un brazo de nexina, que permite mantener unidos los pares durante el movimiento del cilio.
- Por último, existen puentes radiales situados entre los microtúbulos periféricos y la vaina central.

El *movimiento ciliar* se debe al deslizamiento de los microtúbulos periféricos gracias a modificaciones de las zonas de fijación de los brazos de dineína. Éstos se unen al dorso del microtúbulo vecino y doblan el cilio. La energía necesaria para la producción de estos movimientos procede de la hidrólisis del trifosfato de adenosina (ATP), inducida por la actividad de la ATPasa del brazo de dineína. En presencia de ATP, se rompe la relación entre los brazos de dineína y los microtúbulos periféricos, relación que se restablece en ausencia de ATP. Se desconocen los fenómenos que controlan el mecanismo [13].

Así pues, los movimientos ciliares constan de dos fases: una fase activa de propulsión y una fase de relajación. La fase activa es dos veces más rápida que la de retorno. Permite que el cilio se despliegue, alcance su longitud máxima y propulse el moco. La fase de reposo dura alrededor de 10 mseg y permite que el cilio recupere su posición inicial antes de la siguiente fase activa [14-19].

Todos los cilios de una misma hilera celular baten de manera sincrónica, aunque el movimiento se retrasa entre una hilera y la siguiente (ritmo metácrono).

Alteraciones ciliares

Se describen discinesias ciliares primitivas y discinesias ciliares adquiridas.

Discinesias ciliares primitivas

Son enfermedades causadas por una deficiencia genética que provoca la ausencia de los cilios o hace que éstos sean inmóviles o poco móviles. Sólo el 40% de las células ciliadas son funcionales. La viscosidad y la elasticidad del moco son normales, aunque las infecciones bacterianas y la inflamación de la mucosa pueden provocar modificaciones secundarias en ellas [20-28].

Desde el punto de vista clínico, esta alteración se manifiesta por infecciones respiratorias recidivantes, sinusitis, bronquitis y otitis infantiles. La mitad de los pacientes tiene dextrocardia. Cuando existen bronquiectasias se habla del síndrome de Kartagener (tríada característica: bronquiectasias, situs inversus, sinusitis crónica) [19]. El estudio de los cilios con el microscopio electrónico permite distinguir una docena de anomalías morfológicas distintas (v. recuadro). En la mayoría de los casos, son anomalías de uno o dos de los dos brazos de dineína, que provocan un movimiento ciliar incorrecto, con pérdida de la coordinación o inmovilidad de los cilios.

Discinesias ciliares secundarias

Se definen como anomalías adquiridas, cuantitativas o cualitativas, del número, la función o la estructura de los cilios. Son de carácter local y reversible, pero a veces resultan difíciles de diferenciar de las discinesias primarias. En el adulto puede encontrarse el 10% de cilios malformados, y en el niño el 5% [27-30].

Las anomalías más frecuentes son el exceso de membrana alrededor del axonema con una matriz perimicrotubular abundante, el aumento del tamaño de los cilios, debido a un mayor número de microtúbulos, la desorientación de los cilios a causa de anomalías de los microtúbulos periféricos, y la ausencia de membrana alrededor del axonema. La anomalía más típica es la formada por la duplicación de la estructura normal del cilio (dos veces 9 + 2).

Factores etiológicos [31-39]

- En los senos, las infecciones agudas por *Haemophilus influenzae*, *Pseudomonas aeruginosa* y *Streptococcus pneumoniae* pueden dar lugar a anomalías ciliares, que tardan de 6 semanas a 3 meses en recuperarse.

Anomalías más frecuentes [26]

- Ausencia de los brazos interno y externo de dineína .
- Reducción del número de brazos de dineína a menos de la mitad.
- Ausencia de los brazos externos de dineína.
- Ausencia de los brazos internos de dineína.
- Brazo de dineína más corto y recto, en lugar de tener forma de «palo de hockey».
- Ausencia de la vaina central y de sus radios.
- Túbulos internos muy cortos o ausentes.
- Disposición desordenada de los microtúbulos, sin duda por defecto del brazo de nexina.
- Ausencia de microtúbulos y de la vaina central.
- Cilios más cortos de lo normal (50%).
- Ausencia de cilios y de corpúsculo basal.
- Cilios inmóviles, pero con ultraestructura normal.

- En la sinusitis crónica se observan zonas de metaplasia epitelial con disminución o ausencia total de células ciliadas y aumento del número de células con microvellosidades. Este fenómeno puede provocar la instauración de un círculo vicioso. En la Figura 7 se explica la fisiopatología de la sinusitis crónica.

Sinusitis crónica

Infección >> disminución del número de cilios – anomalías de la ultraestructura de los cilios – reducción del movimiento ciliar >> aumento de la cantidad y de la viscosidad del moco >> estasis de las secreciones y proliferación bacteriana secundaria.

Moco [40-46]

Moco normal

El moco se produce en las células caliciformes y en las glándulas seromucosas del corion. Está formado por una capa superficial, muy espesa, viscosa y elástica, la capa «gel», que cubre la porción distal de los cilios y la luz del seno, y una capa profunda, muy fina, acuosa, periciliar, que rodea el polo apical de las células y la parte baja de los cilios, que se conoce como capa «sol». La actividad de los cilios subyacentes hace que se encuentre en movimiento perpetuo.

Su pH es de 6,5-7,8. Está formada por un 95% de agua, un 3% de elementos orgánicos y un 2% de elementos minerales. La secreción diaria es de 0,3 ml/kg. Su contenido en agua está controlado por la absorción de iones de sodio y la secreción de iones de cloro, que tienen lugar mediante sistemas activos y pasivos, de los que los más relevantes son el cotransportador

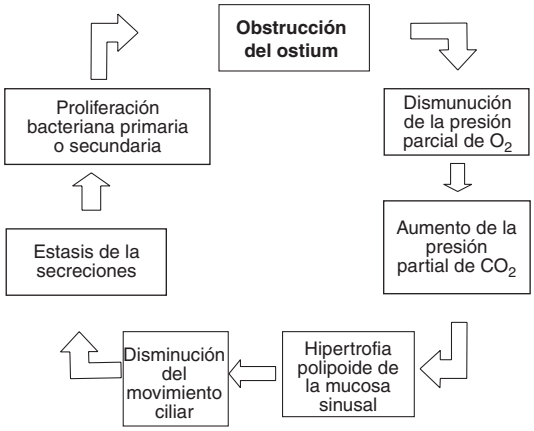

Figura 7. Fisiopatología de la sinusitis crónica con obstrucción del ostium.

Na/K/2Cl, el intercambiador Na/K y distintos canales de cloro, potasio y sodio [13, 40].

El principal elemento orgánico del moco son las mucinas, unas glucoproteínas de gran peso molecular (1.000 kDa) que forman una red macromolecular en la que quedan atrapadas las partículas extrañas. Gracias a sus cadenas de carbohidratos, también neutralizan a microorganismos.

En el moco se encuentran asimismo albúmina, IgA secretoras, lactoferrina, lisozimas y antioxidantes [41-46].

Funciones del moco

Las funciones del moco consisten en tapizar, lubricar y proteger al epitelio subyacente frente a los irritantes, determinados virus y algunas bacterias. El moco «atrapa» a las moléculas extrañas y las inactiva (propiedades antibacterianas, antiproteasas y antioxidantes). La misión de los cilios consiste en sacarlo de la cavidad sinusal a través del ostium principal.

Alteraciones del moco

Mucoviscidosis [47-49]

Es una enfermedad genética autosómica recesiva, con una incidencia de 1 por 2.500 nacidos vivos [44]. Los heterocigotos, fenotípicamente normales, constituyen alrededor del 4% de la población general.

El gen CF (de *cystic fibrosis*) se encuentra en el brazo largo del cromosoma 7. Codifica una proteína de 1.480 aminoácidos llamada regulador de la conductancia transmembranosa de la fibrosis quística (CFTR, *cystic fibrosis transmembrane conductance regulator*), que interviene en la regulación de la secreción de iones de cloro en el polo apical de las células epiteliales. Una mutación del gen CF altera la proteína CFTR, y así causa la mucoviscidosis. El epitelio respiratorio se hace impermeable al ion de cloro, lo que se asocia a un aumento de la absorción de sodio en el polo basal de las células epiteliales.

Se han descrito más de 1.000 mutaciones de este gen, pero la más frecuente es la deleción de un aminoácido, una fenilalanina, en la posición 508. Esta mutación, conocida como «delta F508», se encuentra en más del 70% de los pacientes.

Desde el punto de vista clínico, el denominador común de la enfermedad es un aumento notable de la viscosidad del moco que se produce en todas las glándulas exocrinas. Las consecuencias son: insuficiencia pancreática, infecciones respiratorias crónicas e insuficiencia respiratoria mortal hacia los 40 años de edad en el 95% de los casos. Las manifestaciones más frecuentes son: obstrucción nasal crónica, sinusitis y poliposis nasosinusal. La tercera parte de los pacientes con mucoviscidosis desarrolla una poliposis nasosinusal que se descubre a los 2-25 años; el 8-10% de los niños con la enfermedad tiene poliposis nasosinusal.

Además, estos enfermos son especialmente sensibles a determinadas bacterias que, en el caso de los niños, son *Staphylococcus aureus* y *Haemophilus influenzae,* mientras que los adultos lo son a *Pseudomonas aeruginosa* y a otras bacterias gramnegativas.

La TC del seno muestra una opacificación completa de las celdillas etmoidales, deformación del tabique intersinusoidal (abombamiento o erosión) y un contenido heterogéneo en los senos maxilares, lo que facilita la formación de mucoceles.

Sinusitis crónica

En la sinusitis crónica se produce metaplasia del epitelio, con aumento del número de células caliciformes. Estas alteraciones, asociadas a las anomalías ciliares secundarias, contribuyen al mantenimiento de la enfermedad sinusal.

■ Drenaje mucociliar [50-52]

El drenaje mucociliar es un *mecanismo indispensable* para el funcionamiento normal de los senos. Si se altera, las secreciones se acumularán, lo que facilitará la proliferación bacteriana secundaria. En condiciones normales, garantiza el transporte de las partículas extrañas atrapadas en el moco hacia las fosas nasales. Este mecanismo es rápido. Hilding demostró que 1 hora después de haber instilado bacterias en el seno frontal sano de un perro, el seno estaba vacío y era estéril. La mucosa es fina, y el moco normal [40]. Este mecanismo depende de:

- las propiedades reológicas del moco [41]; si el moco es demasiado espeso, los cilios no podrán transportarlo fuera del seno. Si es demasiado fluido, los cilios no podrán luchar contra la fuerza de gravedad;
- el espesor de la capa periciliar; cuanto más espesa sea, menor será la parte del cilio situada en la capa de gel del moco y menos eficaz será el drenaje.

Las vías de drenaje endosinusal están preestablecidas.

- En el seno maxilar son múltiples, pero todas convergen en el ostium principal, incluso aunque exista el ostium accesorio de Giraldès o se haya hecho una meatotomía inferior.
- En el seno frontal, las vías de drenaje son más complejas. Comienzan a lo largo del tabique intersinusal, siguen el techo del seno y continúan a lo largo de la pared externa hacia el ostium frontal. La gravedad sólo desempeña un papel accesorio.

El método más fácil para valorar la limpieza mucociliar consiste en depositar una partícula coloreada (una gota de sangre o de azul de metileno) en un lugar de la cavidad sinusal y seguir su desplazamiento con control endoscópico [50, 51].

En las fosas nasales, el drenaje mucociliar depende de varios factores: la temperatura y el grado de humedad del aire inspirado, las variaciones de presión relacionadas con el ritmo respiratorio, y el efecto de determinados medicamentos (acetilcolina, simpaticomiméticos, cocaína, etc.).

> **“ *En la práctica clínica***
>
> Toda anomalía ultraestructural o funcional de los cilios y toda modificación cualitativa o cuantitativa del moco tendrán consecuencias significativas para el drenaje mucociliar.

En los senos, estos factores no son muy relevantes.

- En efecto, el aire endosinusal está poco expuesto a las variaciones exteriores del aire ambiental, salvo cuando existen condiciones extremas de frío o calor o cuando un ejercicio físico intenso incrementa las fluctuaciones de la presión.
- Además, aunque el aire seco provoca una disminución de la actividad ciliar, Toremalm [52] demostró que respirar durante 72 horas un aire seco con una humedad relativa del 10% no altera el transporte mucociliar en el seno maxilar humano sano.
- Por último, si bien estudios in vitro demostraron que cuando se expone la mucosa sinusal a un gas pobre en O_2 el movimiento ciliar pierde velocidad y acaba deteniéndose en 20 minutos, la disminución in vivo de la concentración de O_2 no inducirá modificación alguna del movimiento ciliar siempre que la irrigación se mantenga sin cambios y, a la inversa, la desaturación de O_2 de la sangre tampoco influirá si la concentración de O_2 es normal en el aire sinusal. Sin embargo, la disminución simultánea de esos dos factores hace que el transporte mucociliar se haga más lento. En la práctica clínica, esta situación sólo se encuentra en los casos de sinusitis purulentas con obstrucción, en las que la presencia de microorganismos anaerobios es más frecuente.

■ Ostium [53-56]

El ostium es el orificio por el que la cavidad sinusal comunica con la fosa nasal. Es el lugar de intercambio gaseoso y el punto de convergencia de las vías de drenaje de las secreciones.

Es una zona de transición entre la mucosa nasal y la sinusal. El corion se hace más fino, los lagos venosos característicos de la mucosa nasal desaparecen, las glándulas seromucosas reducen su número y las células ciliares son más escasas. Por el ostium no pasan arteriolas ni nervios, ni existen estructuras histológicas propias de la zona.

Los orificios son redondos u ovales, sobre todo en el caso de los esfenoidales. Algunos son similares a un conducto, en particular el «conducto nasofrontal» o del «infundíbulo» maxilar. Los orificios ovales tienen más probabilidades de obstruirse que los redondeados.

El calibre del ostium varía mucho de unas personas a otras [53], con valores de 0,5-5 mm y una media de 2,4 mm. No hay diferencias entre los varones y las mujeres, ni entre el tamaño del ostium y el volumen del seno maxilar. El diámetro varía dependiendo de la posición de la persona [53-56], y disminuye en alrededor del 25% en relación con su diámetro inicial cuando se inclina el tronco hacia atrás y el ángulo que forman el plano del tronco y el plano horizontal es inferior a 30°.

Los valores medios del diámetro del ostium para posiciones del tronco de 90°, 30°, 20° y 0° son, respectivamente, 2,5, 2,4, 2,2 y 1,9 mm.

Durante la respiración normal en reposo, las variaciones de presión en las fosas nasales y los senos son casi sincrónicas, con un tiempo de latencia inferior a 0,4 segundos. El aire penetra al final de la inspiración y sale al final de la espiración. Las variaciones de amplitud son de ± 3-4 mmH_2O, aunque con el ejercicio físico pueden alcanzar los 17-20 mmH_2O. La limpieza de la nariz aumenta la presión en los senos hasta valores de incluso 200 mmH_2O, mientras que al aspirar por las fosas nasales pueden producirse descensos de 180 mmH_2O.

Las variaciones anatómicas y dinámicas del calibre del ostium ejercen efectos significativos sobre las presiones parciales del contenido gaseoso del seno, sobre todo en la presión parcial de oxígeno y de CO_2. En los orificios sinusales mayores de 2,5 mm, la presión parcial de oxígeno es de 116,4 mmHg, mientras que la PO_2 atmosférica es de 150 mmHg. Sin embargo, la presión disminuye de forma proporcional al diámetro cuando éste es menor de 2,5 mm.

Cuando el ostium se obstruye, la presión intrasinusal asciende durante un período de alrededor de 15 minutos, hasta alcanzar un valor medio de 35 mmH_2O, para disminuir después y estabilizarse en una meseta con un valor medio de 70 mmH_2O por debajo de la presión atmosférica unos 80 minutos después. El aumento inicial se debe a que la elevación de la PCO_2 es más rápida que la disminución de la PO_2. Después de 90 minutos, la PO_2 se ha reducido 25 mmHg y la PCO_2 ha aumentado 21 mmHg, lo que implica una diferencia negativa de 4 mmHg o ± 55 mm H_2O.

> **“ *Punto fuerte***
>
> La permeabilidad del ostium es un aspecto fundamental de la fisiología del seno, con grandes repercusiones sobre el drenaje mucociliar, el estado de la mucosa sinusal y la composición de los gases intrasinusales.

■ Intercambios gaseosos intrasinusales [56, 57]

El aire que existe en el interior de los senos es el resultado de los intercambios gaseosos que tienen lugar a través del ostium y del epitelio.

Los intercambios gaseosos a través del ostium se hacen sobre todo por difusión, y representan las nueve décimas partes de todos los intercambios. Gracias a los movimientos brownianos de las partículas, el gas difunde por toda la cavidad sinusal. La difusión depende de la temperatura (agitación térmica), de la presión parcial de los gases (concentración de las moléculas), de la densidad del gas y del espacio muerto, representado por la comunicación nasosinusal.

En lo que se refiere a los intercambios gaseosos transepiteliales, fue Flotes [56] quien, en 1960, demostró su existencia. Obstruyó el conducto frontal de un perro y efectuó mediciones en circuito cerrado. Observó que la concentración de CO_2 aumenta de forma muy rápida, hasta alcanzar una meseta a los 120 minutos. El oxígeno desciende con menos rapidez, pero también alcanza una meseta.

Si el aire intrasinusal no se renueva, los intercambios gaseosos transmucosos alcanzarán el equilibrio.

En el ser humano, Aust y Drettner midieron la absorción de oxígeno en el seno maxilar con ayuda de un microelectrodo [57] Para una presión media de 116,5 mmHg, la absorción media de O_2 es de 0,117 ml/minuto en una superficie mucosa de 48,1 m^2, lo que corresponde a 0,002 ml/minuto/cm^2. Comparando el flujo sanguíneo y la absorción de O_2 en el seno maxilar, estos mismos autores demostraron que el factor limitante de la absorción de O_2 depende del flujo sanguíneo, y no de la potencia de la difusión transmucosa de O_2.

Alrededor de la mitad del O_2 se utiliza para el metabolismo celular, pero este uso aumenta mucho más en caso de infección o inflamación.

> **“ *Puntualización***
>
> La mucosa sinusal es permeable a los gases y permite intercambios entre la cavidad sinusal y la sangre que la irriga. Si el aire sinusal no se renueva, los intercambios gaseosos transepiteliales tienden a mantenerse en equilibrio

Debido a los intercambios gaseosos transepiteliales, el aire intrasinusal presenta algunas diferencias con el de la fosa nasal, con mayor concentración de CO_2 (el 2,2 en lugar del 1,7%) y menor riqueza de oxígeno (el 17,5 en lugar del 18,8%).

Cuando el ostium se obstruye, la presión parcial de oxígeno se reduce, a la vez que asciende la presión parcial de CO_2. La actividad ciliar desciende y el moco se estanca. Se producen una proliferación bacteriana secundaria y una hipertrofia inflamatoria de la mucosa que aumentan más aún la obstrucción del ostium.

■ Mecanismos de defensa frente a las infecciones [58-71]

Los mecanismos de defensa pueden ser inmunológicos o biológicos, y actúan en la superficie o en la submucosa.

Mecanismos de defensa superficiales

Drenaje mucociliar

Es un mecanismo esencial, que depende de la cantidad y la calidad de los cilios vibrátiles y de las propiedades reológicas del moco. El drenaje mucociliar permite evacuar hacia las fosas nasales todas las partículas extrañas presentes en los senos. A continuación, estas partículas son captadas por la mucosa nasal, que las conduce hacia el cavum. La obstrucción del ostium y las infecciones sinusales influyen sobre estos mecanismos.

Componentes del moco

El moco contiene mucinas, IgA secretoras, lactoferrina, lisozimas y antioxidantes.

- Las mucinas se encuentran en la capa superficial viscosa del moco y neutralizan los microorganismos mediante sus cadenas de carbohidratos.

- Las lisozimas son proteínas secretadas por las células serosas que poseen actividad antibacteriana (lisis de las paredes de las bacterias grampositivas) y que estimulan la actividad fagocítica de los leucocitos y los macrófagos.
- Las IgA se sintetizan en las células plasmáticas de la submucosa, y se excretan a través de las glándulas seromucosas. Inhiben la adherencia de las bacterias al epitelio, neutralizan los virus en las células y favorecen la actividad fagocítica de las células inflamatorias. La producción de IgA es mayor durante la noche que durante el día.
- La transferrina es un producto de las células serosas que capta el hierro necesario para el crecimiento de las bacterias.
- Los antioxidantes (transferrina y antileucoproteasas) neutralizan los radicales libres procedentes de los productos tóxicos o de las células inflamatorias.

Óxido nítrico (NO)

Es un radical libre muy activo, producido en grandes cantidades en los senos, que constituyen el principal reservorio de esta sustancia en el ser humano. Las enzimas responsables de su producción (las NO sintetasas) se encuentran en los cilios y en las microvellosidades del epitelio. Participa en la esterilización de los senos gracias a sus propiedades antibacterianas y antivíricas y a su acción sobre la actividad ciliar. También es un marcador de la inflamación. Su concentración en el aire nasal espirado disminuye en las situaciones patológicas en las que el seno está lleno de moco, o cuando se obstruyen los ostia, como sucede, por ejemplo, en las sinusitis agudas y crónicas, la poliposis nasosinusal, el síndrome de Kartagener o la mucoviscidosis. Estas concentraciones vuelven a la normalidad después del tratamiento médico o quirúrgico. Su medición no se ha incorporado todavía a la práctica médica habitual, pero es un campo de investigación interesante.

Mecanismos tisulares de defensa

Actúan en la lámina propia de la mucosa sinusal. En efecto, el corion posee gran número de células mononucleadas, monocitos, macrófagos, linfocitos y células plasmáticas, y todos forman parte del tejido linfoide asociado a la mucosa nasosinusal (NALT, *nose-associated lymphoid tissue*). Este tejido linfático es difuso y no está encapsulado ni forma estructuras ganglionares. Es un complemento del tejido linfoide del anillo de Waldeyer y, en términos más generales, del tejido MALT, tejido linfoide asociado a las mucosas respiratoria, digestiva y genitourinaria. El tejido MALT constituye un órgano linfático periférico de la misma entidad que el bazo o los ganglios. Actúa defendiendo al organismo frente a los antígenos que puedan franquear la barrera mucoepitelial. En esta barrera se secretan las IgA, que luego pasan al moco. Contiene también linfocitos de fenotipo T colaborador 0, que, según las condiciones ambientales (infección o reacción alérgica), pueden adquirir un fenotipo de linfocito colaborador 1 o 2. Sin embargo, resulta esencial recordar que en los senos, y si no se realiza una meatotomía, no se producen reacciones alérgicas de tipo I como las que pueden encontrarse en las fosas nasales, ya que los alergenos trasportados por el aire no penetran en el interior del seno. Por el contrario, las reacciones inflamatorias que afectan a la mucosa nasal pueden alcanzar la mucosa sinusal por vía directa o como consecuencia de las anomalías inducidas en el ostium.

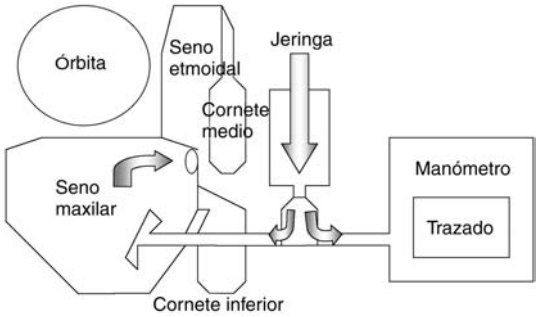

Figura 8. Principio de la manometría sinusal.

Técnicas de exploración [72, 73]

El drenaje mucociliar se estudia mediante la técnica de la *endoscopia sinusal*.

Clásicamente, la punción de los senos se hace a través del meato inferior o, con menos frecuencia, a través de la fosa canina. Se deposita una gotita de azul de metileno en la mucosa sinusal y se examinan sus vías de drenaje hacia el ostium a intervalos regulares, con ayuda de un endoscopio.

El endoscopio sinusal permite analizar el aspecto morfológico de la mucosa, obtener secreciones para su estudio bacteriológico y micológico y estudiar la morfología del ostium. Al acabar la exploración, puede dejarse un drenaje de polietileno para realizar controles de manometría sinusal.

Manometría sinusal

La manometría sinusal permite estudiar la permeabilidad del ostium de los senos maxilar o frontal durante cierto tiempo (días 1, 8, 15, 21). Consiste en conectar un drenaje de polietileno, colocado durante la senoscopia, a una jeringa, una llave de tres vías y un manómetro (Fig. 8).

La Figura 9 corresponde a una exploración normal, durante la cual las variaciones de presión producidas por el ritmo respiratorio se reflejan en los picos y senos de la curva superior. En las curvas segunda y tercera, durante la inyección o la aspiración del aire, las presiones registradas en los senos siguen siendo normales.

En la Figura 10 se muestra un caso de alteración de la permeabilidad del ostium maxilar. Durante la respiración nasal no se produce ninguna variación de la presión registrada en este seno. Sin embargo, cuando se inyecta o se aspira aire, se observan un aumento o una disminución de la presión en el interior del seno.

Conclusión

A falta de una respuesta formal y convincente, los senos aparecen como cavidades silenciosas excavadas en los huesos del cráneo. Están revestidos por un epitelio respiratorio funcional, tapizado por un moco que posee múltiples propiedades que le confieren una función de defensa de primera línea frente a las agresiones externas. El ostium es el paso obligado desde la cavidad sinusal a la nasal, y su permeabilidad es esencial para que el revestimiento mucociliar pueda ejercer su función. El fundamento de la cirugía funcional nasosinusal radica en conservar o recrear las condiciones normales de aireación y de drenaje de las cavidades nasosinusales.

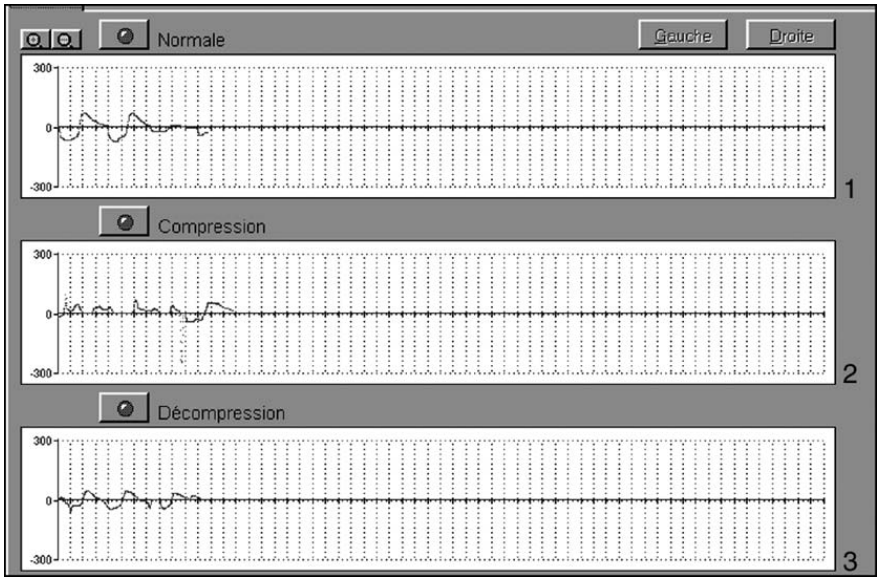

Figura 9. Exploración normal. En la primera curva, el trazado registra las variaciones de presión durante la respiración normal con el ostium permeable. En la segunda curva se observa que la inyección de aire no provoca aumento alguno de la presión en el interior del seno. La tercera curva muestra que la aspiración de aire tampoco induce variaciones de presión intrasinusal.

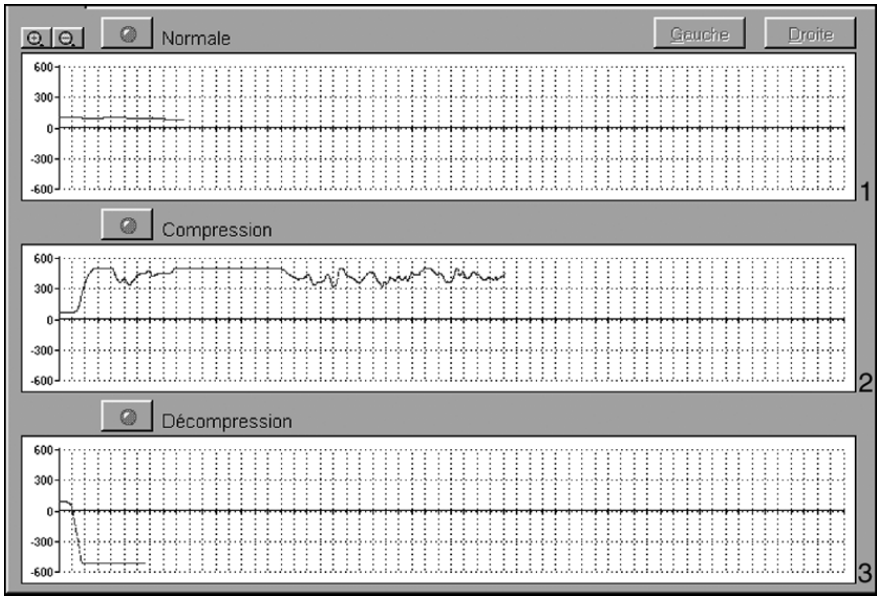

Figura 10. Exploración patológica. Durante la respiración nasal no se aprecian variaciones de la presión (curva 1). Sin embargo, cuando se inyecta o se aspira aire, se producen los correspondientes aumento o disminución de la presión intrasinusal (curvas 2 y 3).

Bibliografía

[1] Wolf G, Anderhuber W, Kuhn F. Development of the paranasal sinuses in children. *Ann Otol Rhinol Laryngol* 1993; **102**:705-11.

[2] Casiano RR. Orbital and intracranial complications of sinusitis. In: English GM, editor. *Otolaryngology*. Philadelphia: Harper and Row; 1994. p. 1-21.

[3] Friedmann I, Bird ES. Cliary structure, ciliogenesis, microvilli (electron microscopy of the mucosa of the upper respiratory tract). *Laryngoscope* 1971;**81**:1852-68.

[4] Petruson B, Hansson HA, Karlsson G. Structural and functional aspects of cells in the nasal mucociliary system. *Arch Otolaryngol* 1984;**110**:576-81.

[5] Wanner A. Clinical aspects of mucociliary transport. *Am Rev Respir Dis* 1977;**116**:73-125.

[6] Mygind N, Pederson M, Nielsen MH. Morphology of the upper airway epithelium. In: Proctor DF, Andersen I, editors. *The nose: upper airway physiology and the atmospheric environment. Chap 4*. Amsterdam: Elsevier Biomedical Press; 1982. p. 71-96.

[7] Torelman NG, Hakansson CH, Mercke U. Mucociliary wave pattern. A comparative analysis of extracellular and intracellular activities. *Acta Otolaryngol* 1975;**79**:436-41.

[8] Herzon FS. Nasal ciliary structural pathology. *Laryngoscope* 1983;**93**:63-7.

[9] Rossman CM, Lee RM, Forrest JB. Nasal ciliary ultrastructure and function in patients with primary ciliary dyskinesia compared with that in normal subjects and in patients with various respiratory diseases. *Am Rev Respir Dis* 1984;**129**:161-7.

[10] Halama AR, Decreton S, Bijloos JM. Density of epithelial cells in the normal human nose and the paranasal sinus mucosa. A scanning electron microscopic study. *Rhinology* 1990;**28**:25-32.

[11] Drettner B. The paranasal sinuses. In: Proctor DF, Andersen I, editors. *The nose: upper airway physiology and rhe atmospheric environment. Chap 6*. Amsterdam: Elsevier Biomedical Press; 1982. p. 145-62.

[12] Mygind N, Bretlau P. Scanning electron microscopic studies of the human nasal mucosa in normal persons and in patients with perennial rhinitis. 1: Cilia and microvilli. *Acta Allergol* 1973;**28**:9-27.

[13] Jankowski R, Wayoff M. Physiopathologie des sinus. *Encycl Méd Chir* (Elsevier SAS, Paris), Oto-rhino-laryngologie, 20-416-A-10, 1992: 6p.

[14] Proetz AW. *Applied physiology of the nose*. St Louis: Annals Publishing Company; 1953.

[15] Afzelius BA. A human syndrome caused by immotile cilia. *Science* 1976;**193**:317-8.

[16] Afzelius BA, Mossberg B, Bergström SE. Immotile cilia syndrome (primary ciliary dyskinesia) including Kartagener syndrome. In: Scriver CR, Beaudet AL, Sly WS, Valle D, editors. *The metabolic and molecular basis of inherited disease*. New York: McGraw Hill; 2000.

[17] Afzelius BA. Immotile cilia syndrome: past, present and prospects for the future. *Thorax* 1998;**53**:894-7.

[18] Van der Baan S. Primaire ciliaire dyskinésie. [thesis], Amsterdam, 1985.

[19] Bush A. Primary ciliary dyskinesia. *Acta Otorhinolaryngol Belg* 2000;**54**:317-24.

[20] Kartagener M. Zur Pathogenese der Bronchiectasien. *Beitr Klin Tuberkulose* 1933;**33**:489-501.

[21] Schidlow DV. Primary ciliary dyskinesia (the immotile cilia syndrome). *Ann Allergy* 1994;**73**:457-68.

[22] Eliassen R, Mossberg B, Cammer P, Afzelius BA. The immotile-cilia syndrome. A congenital ciliary abnormality as an etiologic factor for chronic airway infections and male sterility. *N Engl J Med* 1977;**297**:1-7.

[23] Jorissen M, Bertrand B, Eloy P. Ciliary dyskinesia in the nose and paranasal sinuses. *Acta Otorhinolaryngol Belg* 1997;**51**: 353-66.

[24] Van der Baan S, Feenstra L, Weltevreden E, Leene W, Veerman AJ. Kartagener's syndrome- different basic defects in cilia? *Prog Respir Res* 1981;**17**:187-9.

[25] Vevaina JR, Teicheberg S, Buschman D. Correlation of absent inner dynein arms and mucociliary clearance in a patient with Kartagener's syndrome. *Chest* 1989;**91**:91-5.

[26] Afzelius BA. Ciliary structure in health and disease. *Acta Otorhinolaryngol Belg* 2000;**54**:287-91.

[27] Bertrand B, Collet S, Eloy P, Rombaux P. Secundary ciliary dyskinesia in upper respiratory tract. *Acta Otorhinolaryngol Belg* 2000;**54**:309-16.

[28] Fox B, Bull TB, Oliver TN. The distribution and assessment of electron-microscopic abnormalities of human cilia. *Eur J Respir Dis* 1983;**64**(suppl127):11-8.

[29] Rossman CM, Lee RM, Forrest JB, Newhouse MT. Nasal cilia in normal man, primary cliary dyskinesia and other related respiratory diseases. Analysis of motility and ultrastructure. *Eur J Respir Dis* 1983;**64**(suppl127):64-70.

[30] Mygind N, Pedersen M, Nielsen MH. Primary and secundary ciliary dyskinesia. *Acta Otolaryngol* 1983;**95**:688-94.

[31] Cole PJ. Die Bedeutung von *Haemophilus influenzae* und anderen Mikroorganismen fur Pathogenese und Therapie der chronischen Atemwegsinfektion. *Infection* 1987;**15**(suppl3): S99-S102.

[32] Denny F. Effect of a toxin produced by *Haemophilus influenzae* on ciliated respiratory epithelium. *J Infect Dis* 1974;**129**:93-100.

[33] Ferguson JL, McCaffrey TV, Kern EB, Martin 2nd WJ. The effects of sinus bacteria on human iliated nasal epithelium in vitro. *Otolaryngol Head Neck Surg* 1988;**98**:299-304.

[34] Mylotte JM, Stack RR, Murphy TF. Functional and ultrastructural effects of nontypeable *Haemophilus influenzae* in a hamster trachea organ culture system in vitro. *Cell Dev Biol* 1985;**21**:575-82.

[35] Wilson R, Roberts D, Cole P. Effect of bacterial products on human ciliary fuction In vitro. *Thorax* 1985;**40**:125-31.

[36] Hingley ST, Hastie AT, Kueppers F. Effect of cilia factors from *Pseudomonas aeruginosa* on rabbit respiratory cilia. *Infect Immun* 1986;**51**:254-62.

[37] Fontolliet C, Terrier G. Abnormalities of cilia and chronic sinusitis. *Rhinology* 1987;**25**:57-62.

[38] Oshashi Y, Nakai Y. Functional and morphological studies on chronic sinusitis mucus membrane. 1. Reduced ciliary action in chronic sinusitis. *Acta Otolaryngol* 1983;**397**(suppl):3-9.

[39] Oshashi Y, Nakai Y. Functional and morphological studies on chronic sinusitis mucus membrane. 2. Functional and morphological pathology of chronic sinusitis mucus membrane. *Acta Otolaryngol* 1983;**397**(suppl):11-48.

[40] Le Mouël C. La physiologie des sinus. *Rev Laryngol Otol Rhinol (Bord)* 1983;**104**:11-5.

[41] Melon J. Contribution à l'activité sécrétoire de la muqueuse nasale. *Acta Otorhinolaryngol Belg* 1968;**22**:5-244.

[42] Widdicombe JG, Wells UM. Airways secretions. In: Proctor DF, Andersen I, editors. *The nose: upper airway physiology and the atmospheric environment. (Chap 9)*. Amsterdam: Elsevier Biomedical Press; 1982. p. 215-44.

[43] Sadé J, Eliezer N, Silberger A. The role of mucus in transport by cilia. *Am Rev Respir Dis* 1970;**102**:48-52.

[44] Passali D, Bellussi L. Circadian changes in the secretory activity of the nasal mucosa. *Acta Otolaryngol* 1988;**106**: 281-5.

[45] Mygind N, Thomsen J. Diurnal variation of nasal protein concentration. *Acta Otolaryngol* 1976;**82**:219-21.

[46] Hughes EC, Johnson RL. Circadian and interpersonal variability of IgA in nasal secretions. *Ann Otol Rhinol Laryngol* 1973;**82**:216-22.

[47] Proesmans M, De Boeck K. Failure of local defense mechanisms in cystic fibrosis. *Acta Otorhinolaryngol Belg* 2000;**54**:367-72.

[48] Riordan JR, Rommens JM, Kerem B, Alon N, Rozmahel R, Zielenski J, et al. Identification of the cystic fibrosis gene: cloning and characterization of complementary DNA. *Science* 1989;**245**:1066-73.

[49] Brihaye P, Jorissen M, Clement PR. Chronic rhinosinusitis in cystic fibrosis (mucoviscidosis). *Acta Otorhinolaryngol Belg* 1997;**51**:323-37.

[50] Aust R, Drettner B, Hemmingsson A. Elimination of contrast medium from the maxillary sinus. *Acta Otolaryngol* 1976;**81**: 468-74.

[51] Melon J. Physiologie des sinus : physiopathologie de la sinusite. *Acta Otorhinolaryngol Belg* 1983;**37**:565-73.

[52] Toremalm NG. The mucociliary apparatus. *Rhinology* 1983; **21**:197-202.

[53] Aust R, Drettner B. The functional size of the human maxillary ostium in vivo. *Acta Otolaryngol* 1974;**78**:432-5.

[54] Aust R, Drettner B. The patency of the maxillary ostium in relation to body posture. *Acta Otolaryngol* 1975;**80**:443-6.

[55] Falck B, Svanholm H, Aust R, Backlund L. The relationship between body posture and pressure in occluded maxillary sinus of man. *Rhinology* 1989;**27**:161-7.

[56] Flottes L, Clerc P, Riu R, Devilla F. *La physiologie des sinus : ses applications cliniques et thérapeutiques. Société française d'ORL.* Paris: Arnette; 1960.

[57] Aust R, Drettner B. Investigation of oxygen exchange in human paranasal sinuses with a small PO_2-electrode. *Ups J Med Sci* 1972;**77**:208-12.

[58] Brandtzaeg P, Jahnsen FL, Farstad IN. Immune functions and immunopathology of the mucosa of the upper respiratory pathways. *Acta Otolaryngol* 1996;**116**:149-59.

[59] Poliquin JF, Crepeau J. Immune defence mechanisms of the nasal mucosa. *J Otolaryngol* 1985;**14**:80-4.

[60] Lefevere L, Willems T, Lindberg S, Jorissen M. Nasal nitric oxide. *Acta Otorhinolaryngol Belg* 2000;**54**:271-80.

[61] Andersson JA, Cervin A, Lindberg S, Uddman R, Cardell LO. The paranasal sinuses as reservoirs for nitric oxide. *Acta Otolaryngol* 2002;**122**:861-5.

[62] Lundberg JO, Farkas-Szallasi T, Weitzberg E, Rinder J, Lidholm J, Anggaard A, et al. High nitric oxide production in human paranasal sinuses. *Nat Med* 1995;**1**:370-3.

[63] Arnal JF, Flores P, Rami J, Murris-Espin M, Bremont F, Pasto I, et al. Nasal nitric oxide concentration in paranasal sinus inflammatory diseases. *Eur Respir J* 1999;**13**:307-12.

[64] Baraldi E, Azzolin NM, Biban P, Zacchello F. Effect of antibiotic therapy on nasal nitric oxide concentration in children with acute sinusitis. *Am J Respir Crit Care Med* 1997; **155**:1680-3.

[65] Deja M, Busch T, Bachmann S, Riskowski K, Campean V, Wiedmann B, et al. Reduced nitric oxide in sinus epithelium of patients with radiologic maxillary sinusitis and sepsis. *Am J Respir Crit Care Med* 2003;**168**:281-6.

[66] Lindberg S, Cervin A, Runer T. Nitric oxide (NO) production in the upper airways is decreased in chronic sinusitis. *Acta Otolaryngol* 1997;**117**:113-7.

[67] Colantonio D, Brouillette L, Parikh A, Scadding GK. Paradoxical low nasal nitric oxide in nasal polyposis. *Clin Exp Allergy* 2002;**32**:698-701.

[68] Karadag B, James AJ, Gultekin E, Wilson NM, Bush A. Nasal and lower airway level of nitric oxide in children with primary ciliary dyskinesia. *Eur Respir J* 1999;**13**:1402-5.

[69] Oh CK, Miman MC, Duncavage JA. Current value of nasal nitric oxide measurement in rhinology. *Curr Opin Otolaryngol Head Neck Surg* 2004;**12**:30-3.

[70] Hellings P, Jorissen M, Ceuppens JL. The Waldeyer's ring. *Acta Otorhinolaryngol Belg* 2000;**54**:237-41.
[71] Goeringer GC, Vidic B. The embryogenesis and anatomy of Waldeyer's ring. *Otolaryngol Clin North Am* 1987;**20**: 207-17.
[72] Daele J, Melon J. Measurement of the permeability of the sinus ostia. *Acta Otorhinolaryngol Belg* 1979;**33**: 723-59.
[73] Melon J, Daele J. Functional and endoscopic studies in rhinology. *Acta Otorhinolaryngol Belg* 1979;**33**:631-870.

P. Eloy (philippe.eloy@orlo.ucl.ac.be).
Service d'oto-rhino-laryngologie et de chirurgie cervicofaciale, Cliniques universitaires de Mont-Godinne, 5530-Yvoir, Belgique.

M.-C. Nollevaux.
Service d'anatomopathologie, Cliniques universitaires de Mont-Godinne, 5530-Yvoir, Belgique.

B. Bertrand.
Service d'oto-rhino-laryngologie et de chirurgie cervicofaciale, Cliniques universitaires de Mont-Godinne, 5530-Yvoir, Belgique.

Cualquier referencia a este artículo debe incluir la mención del artículo original: Eloy P., Nollevaux M.-C., Bertrand B. Fisiología de los senos paranasales. EMC (Elsevier SAS, Paris), Otorrinolaringología, 20-416-A-10, 2005.

Disponible en www.emc-consulte.com (sitio en francés)
Título del artículo: **Physiologie des sinus paranasaux**

Algoritmos · Illustraciones complementarias · Vídeos / Animaciones · Aspectos legales · Información al paciente · Informaciones complementarias · Autoevaluación